

Olkapään tekonivelleikkaukset

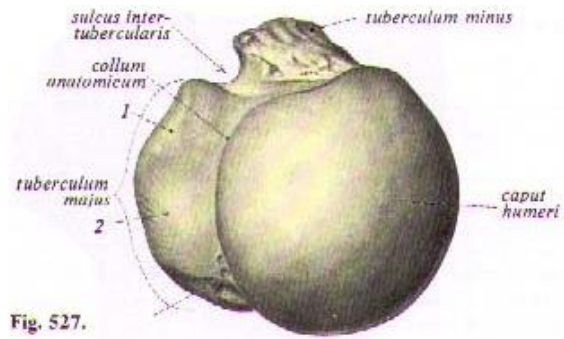
Pirjo Honkanen, ortopedi, LT

Ortopedian oyl Tays Reumakeskus ja
Tekonivelsairaala Coxa

Yksityisvastaanotto Pihlajalinna

THL yläraaja tekonivelrekisterityöryhmän
puheenjohtaja

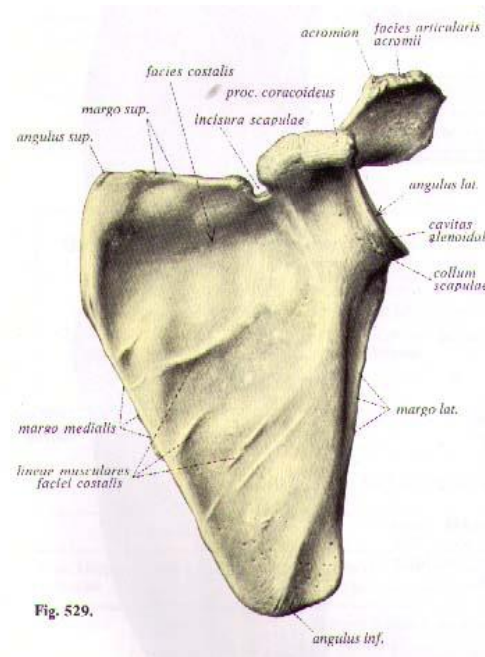
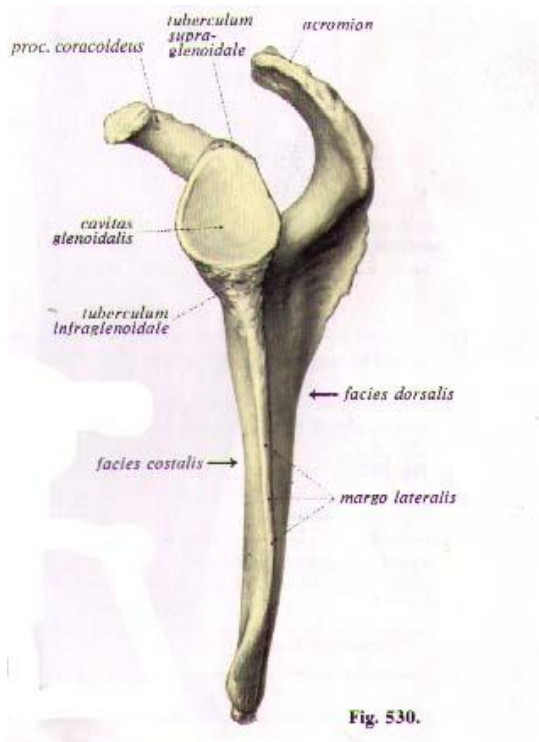Oppikirjakirjoitus yhteistyö Duodecim ja
Kandidaattikustannus



caput humeri niveltyy laakeaan lapaluun nivelpintaan, glenoideumiin

mahdollistaa laajat liikealat

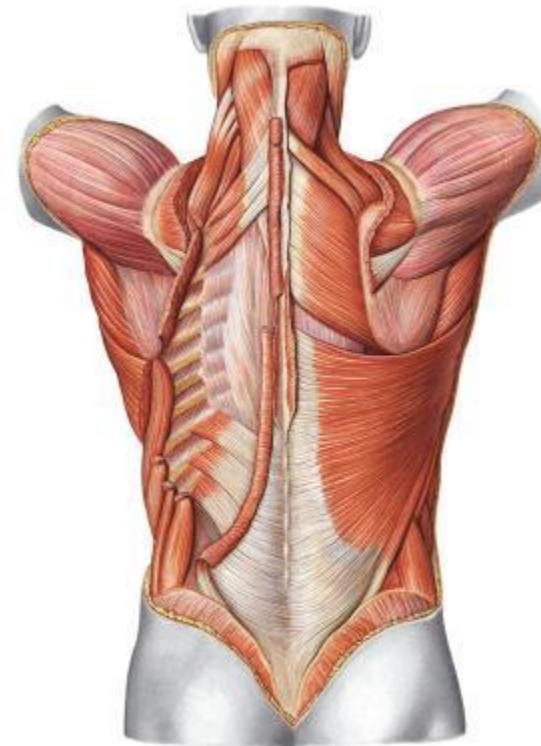
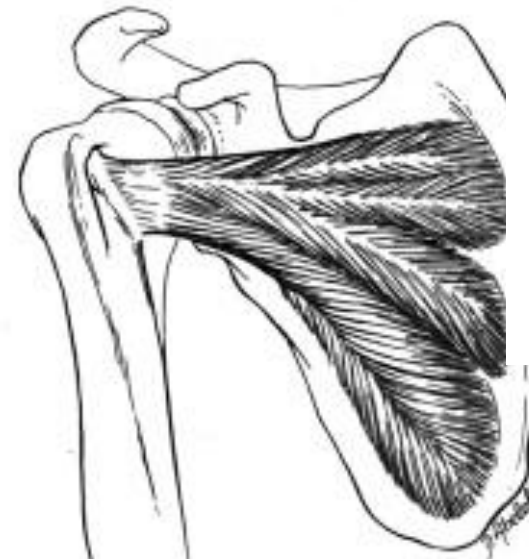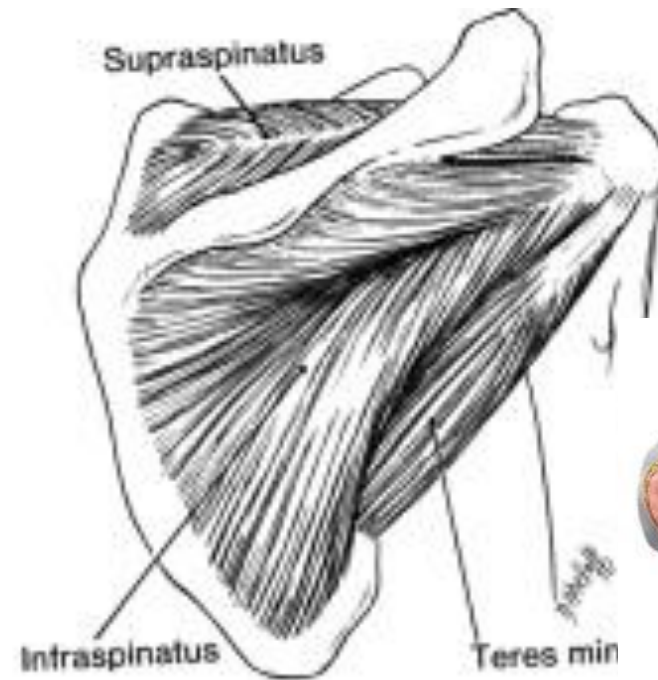
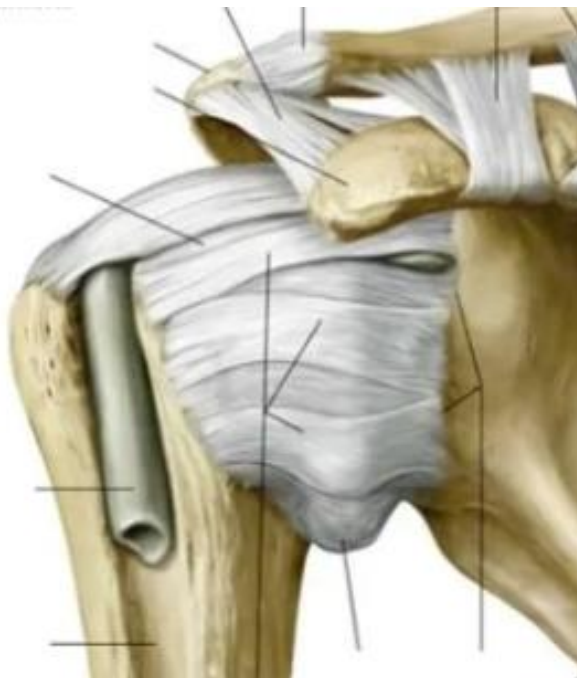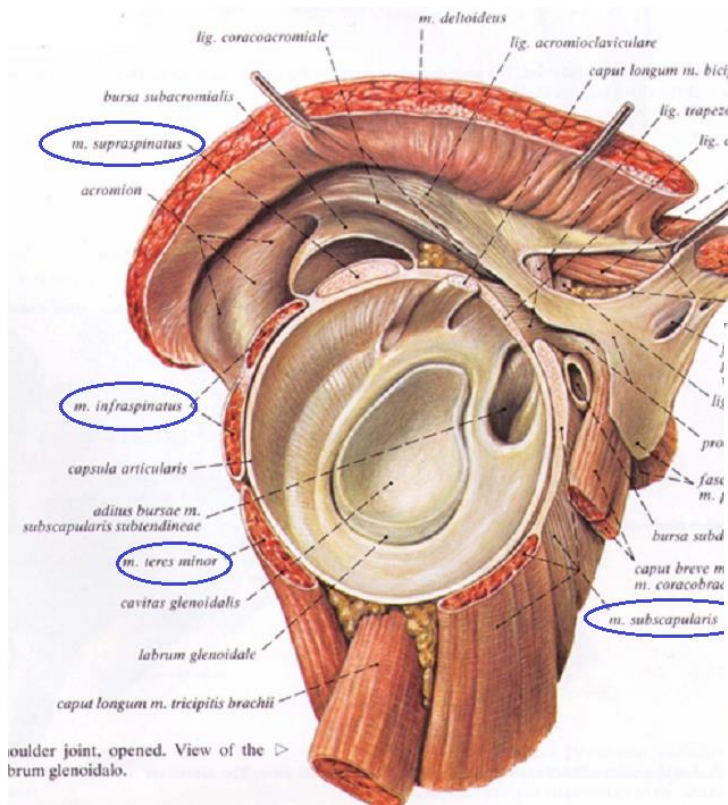
lihakset luovat stabiliteetista merkittävän osan



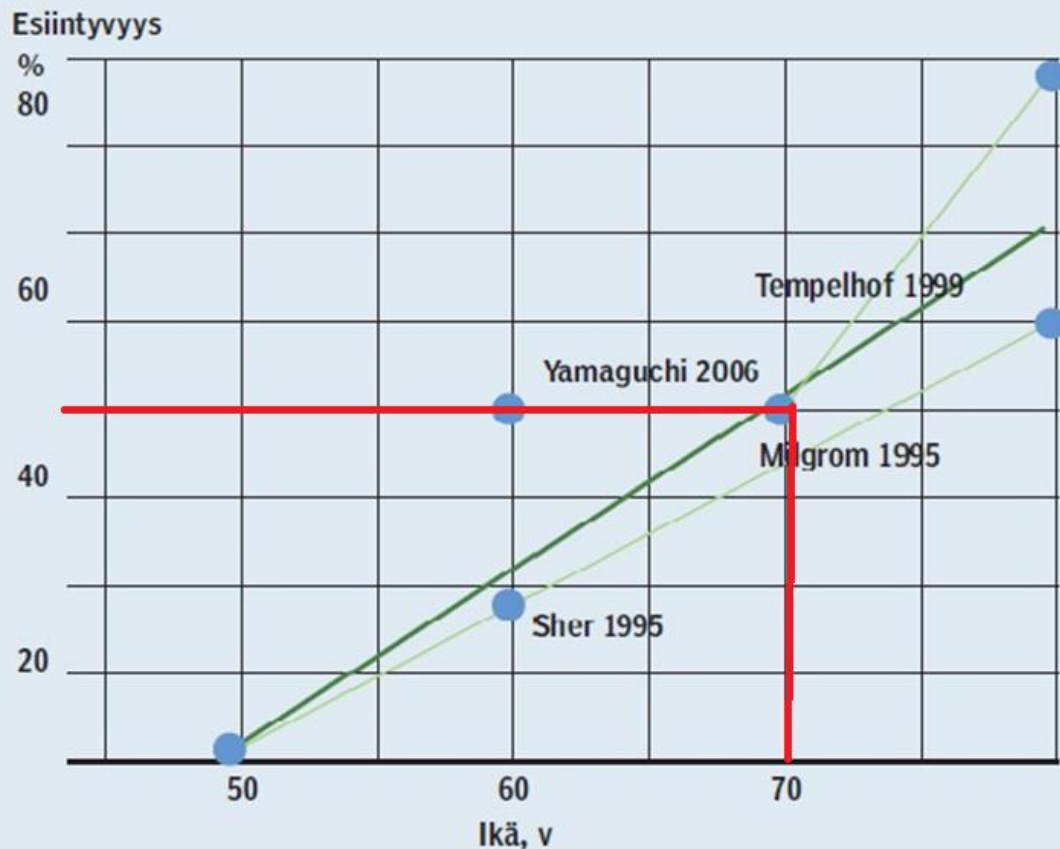
Kiertäjälkivälikapselin = Rotator cuff

Supraspinatus, infraspinatus, subscapularis, teres minor

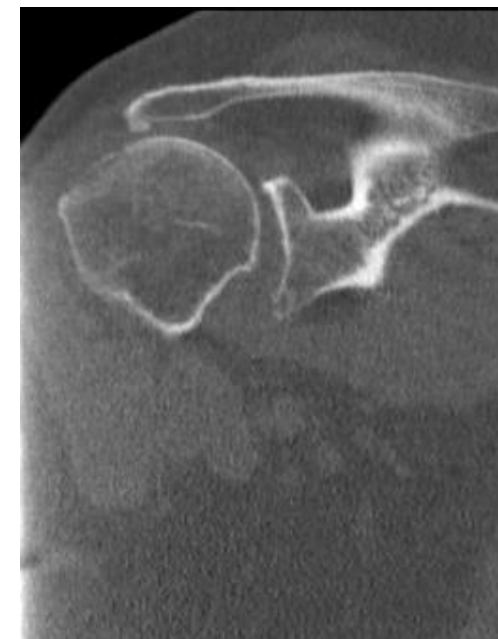jänteinen
stabiloija ja moottori



Kiertäjäkalvosimen repeämien esiintyvyys suhteessa väestön ikään aiempien julkaisujen perusteella.



Kiertäjäkalvosin repeämä



Äärimaa V et al, Suomen
Lääkärilehti 39/2012

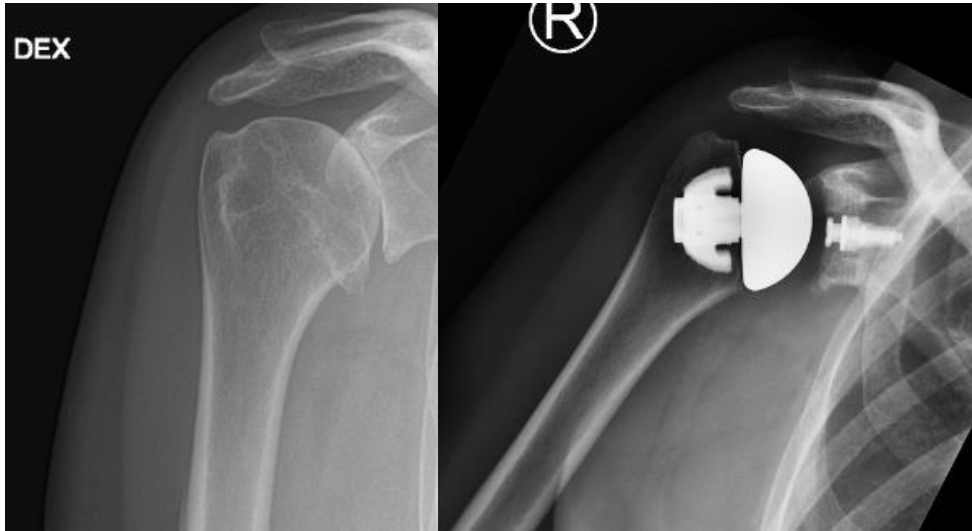
Tekonivelleikkaus indikaatiot

- Nivelrikko
- Proksimaaliset humerusmurtumat
- Nivelreuma ja muut tulehdukselliset nivelsairaudet
- Cuff artropatia
- Caput nekroosi
- Tuumorit

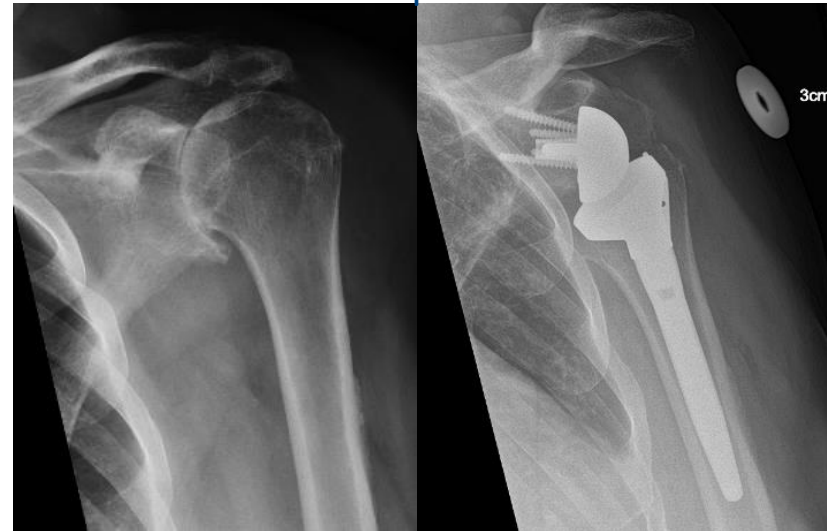- **Kipu**
- **Liikealan rajoittuminen**

Konservatiivinen
hoito läpikäyty

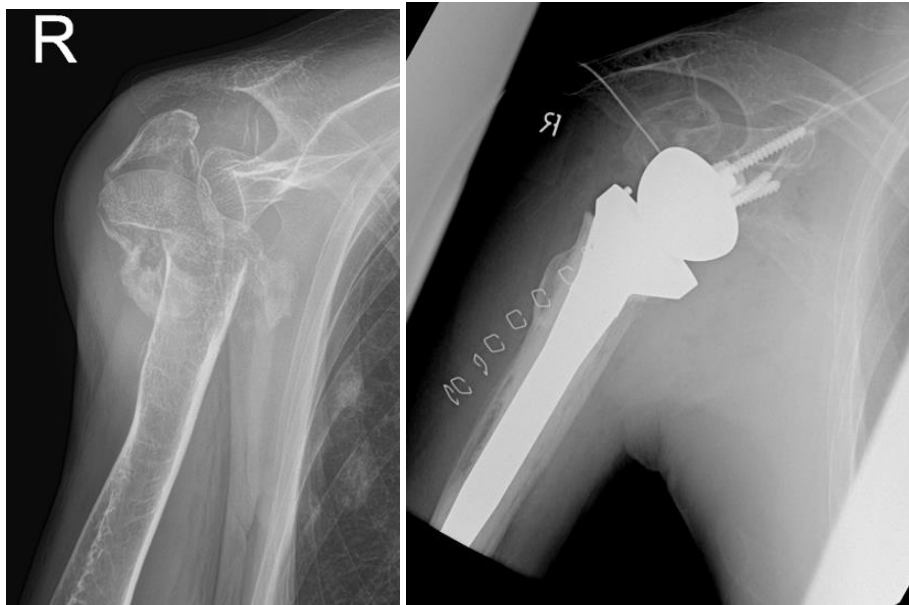
Nivelriikko



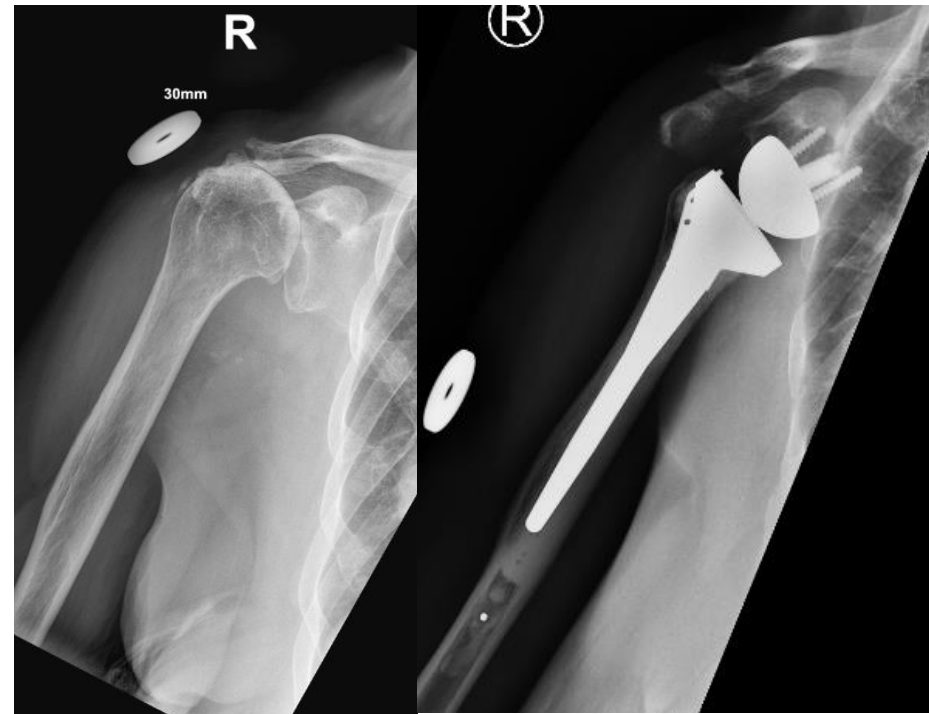
Cuff arthropatia



Murtuman jälkitila

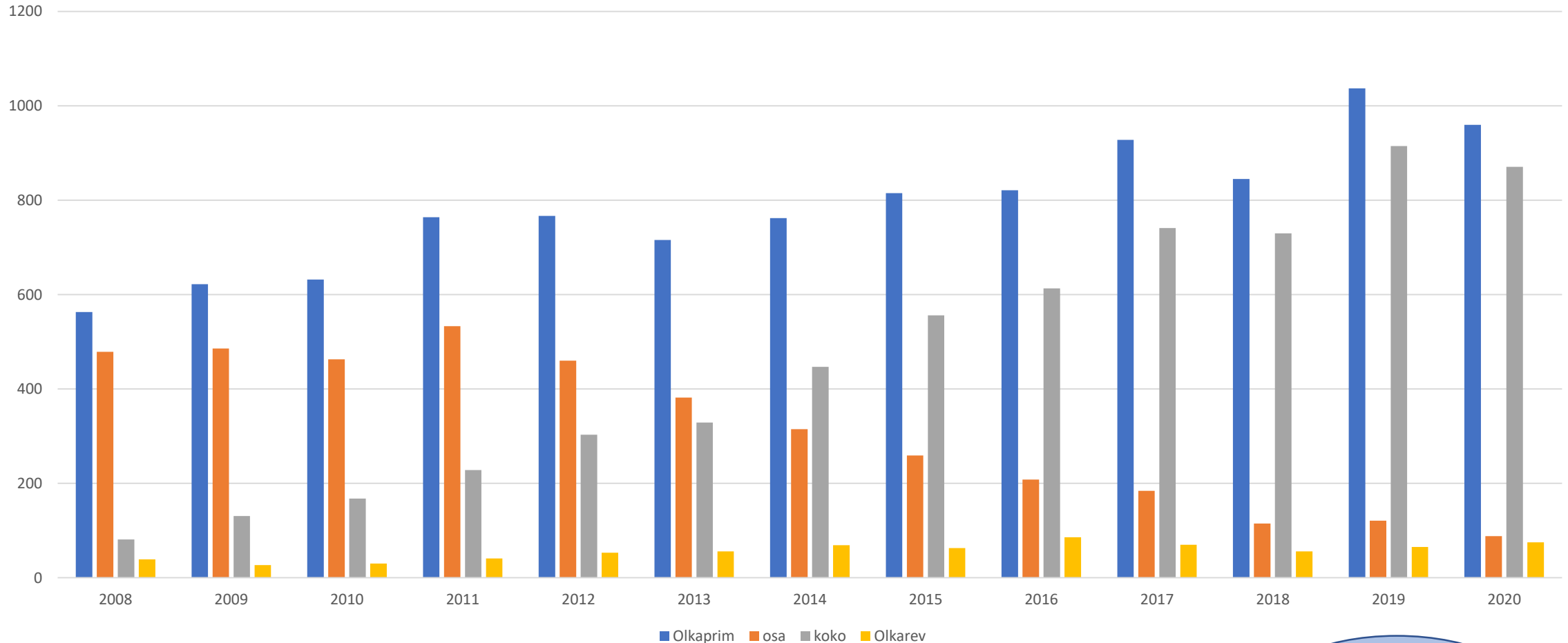


Nivelreuma



COXA

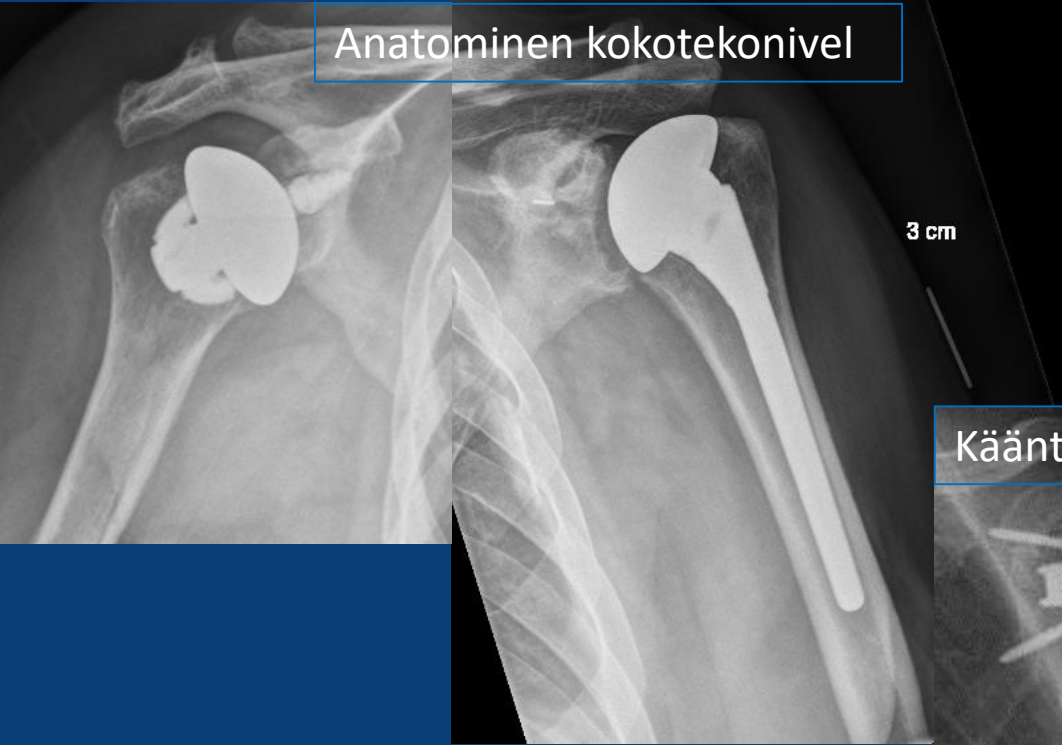Olkatekonivelleikkaukset Suomi



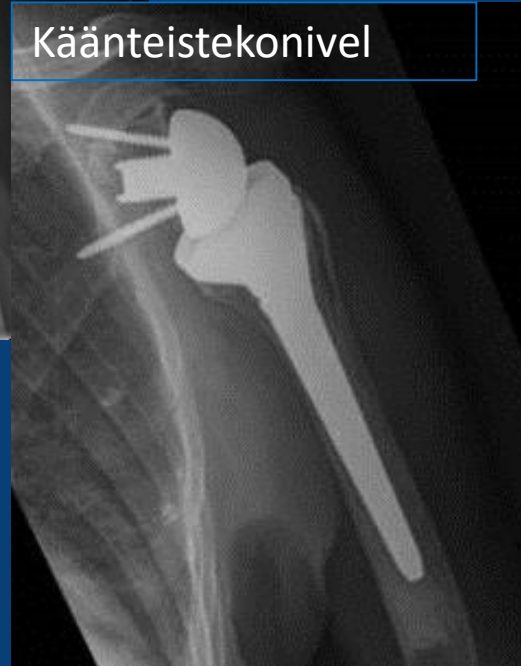Lonkka 9600
Polvi 12700

Tekonivelmallit

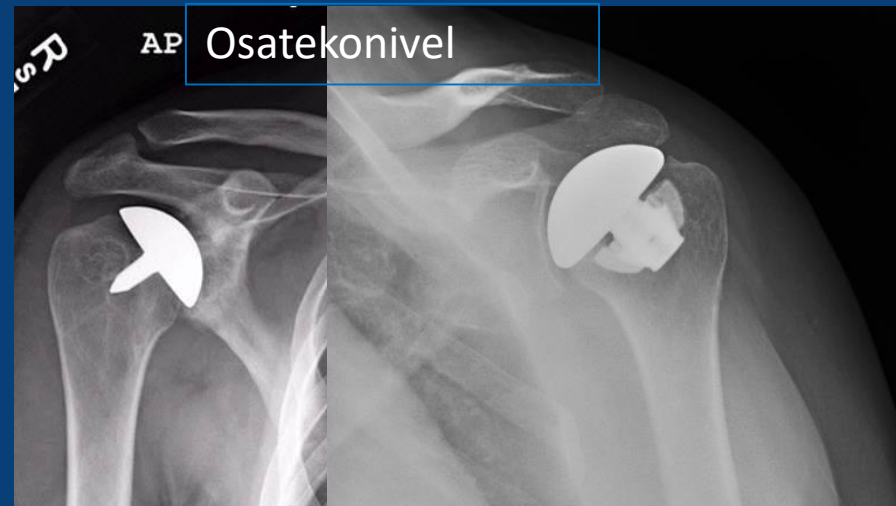
Anatominen kokotekonivel



Käänteistekonivel



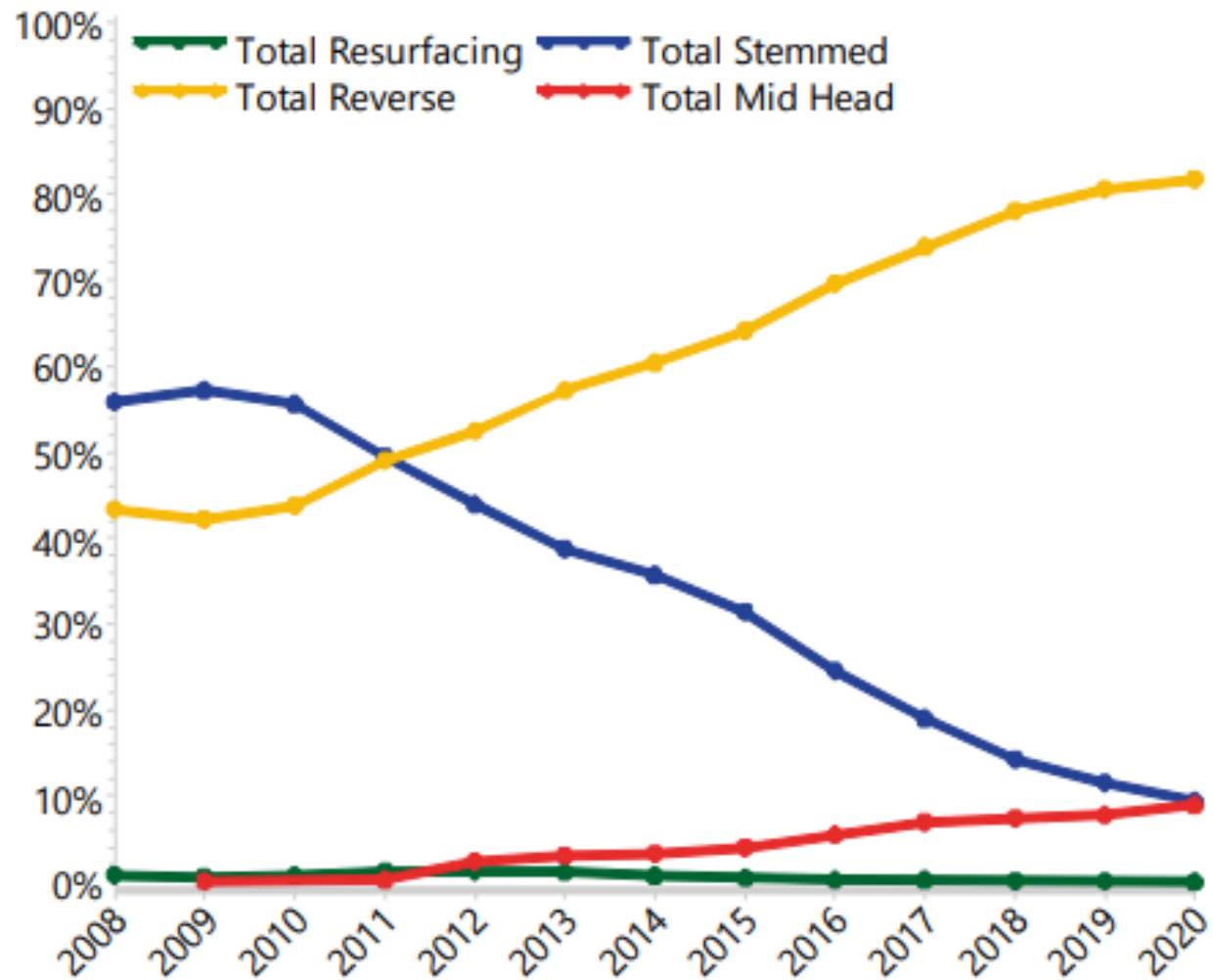
Osatekonivel



- Anatominen totaali
- Käänteistekonivel
 - kiertäjäkalvosin vaurio
 - lapaluun luupuutos
 - Liikekeskipisteen siirto → delta-lihas käyttöön
- Hemiartroplastia (osatekonivel)
- Revisio

Kokotekonivel osuudet

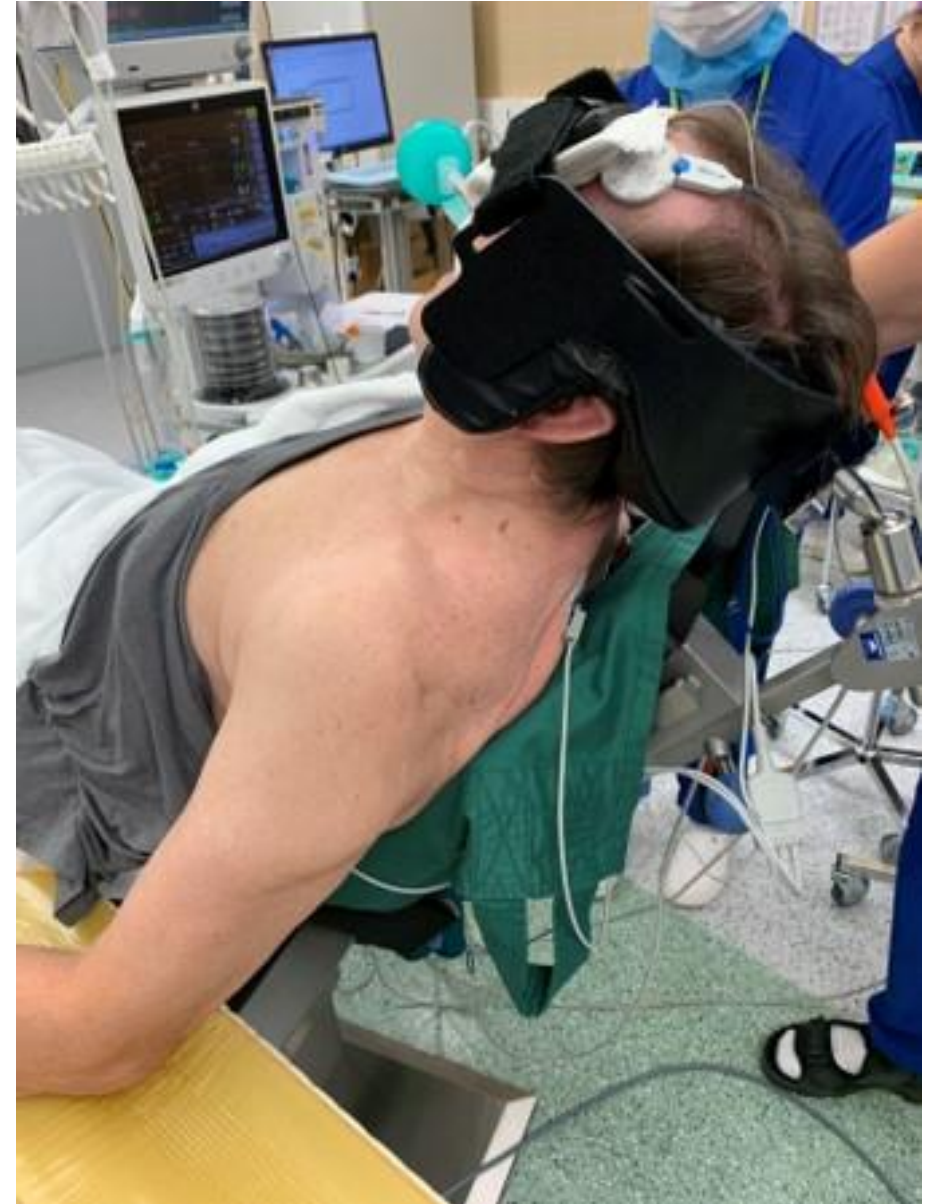Figure ST1 Primary Total Shoulder Replacement by Class



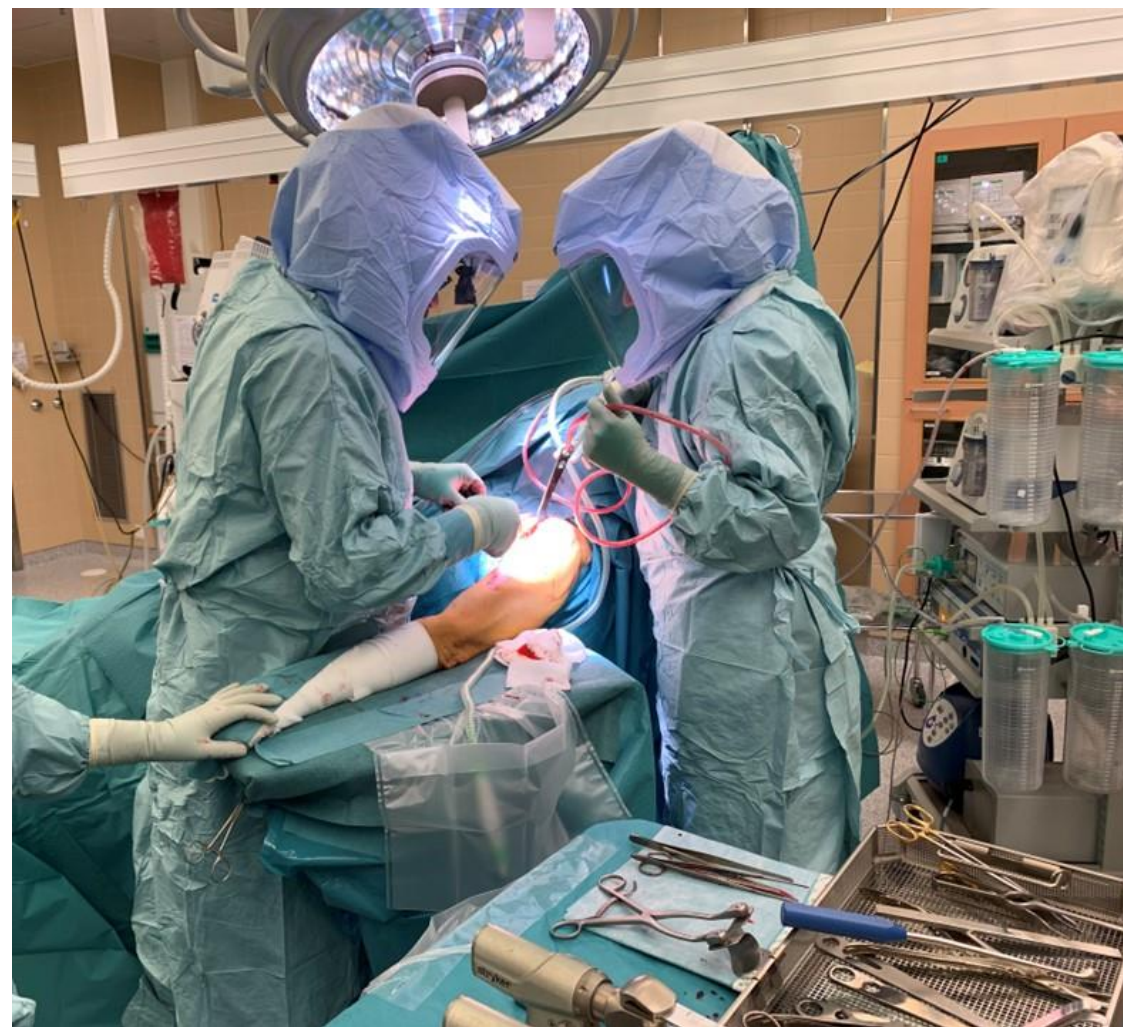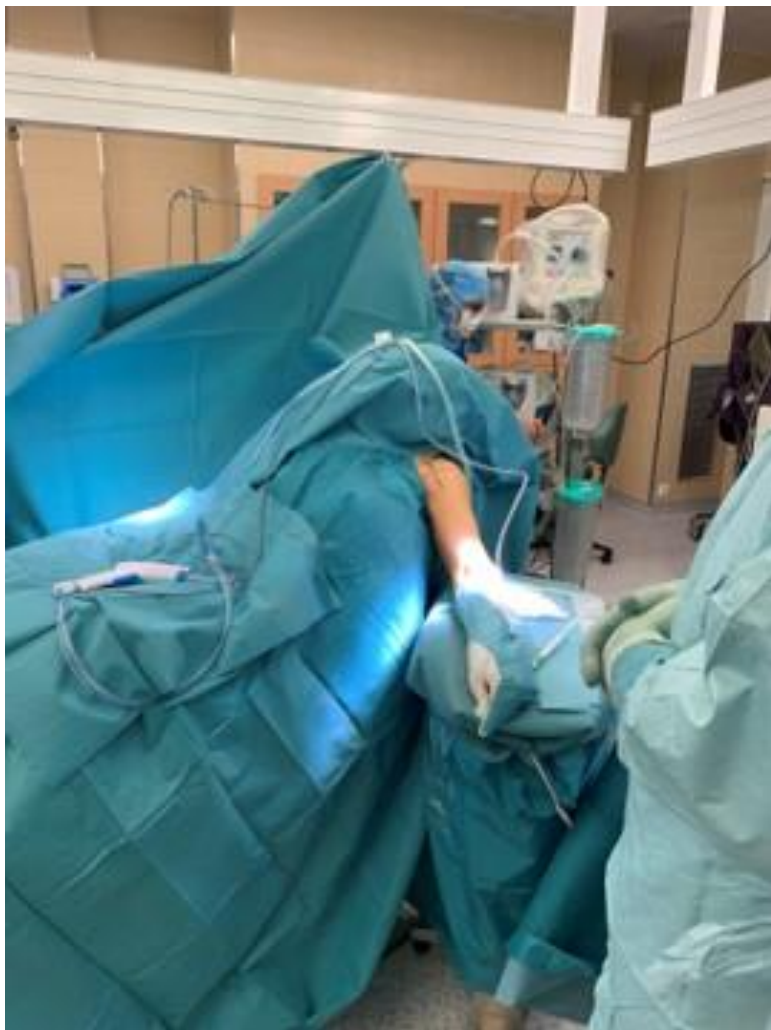Australian NATIONAL JOINT
REPLACEMENT REGISTRY Hip, Knee
& Shoulder Arthroplasty 2021

- Yleisanestesia + puudutus
- Olkataso päätuella
- Puoli-istuva asento
 - Lapaluu tukeuduttava tasoon
 - Olkavarren vapaa liikkuvuus
- Antibiootti profylaksia

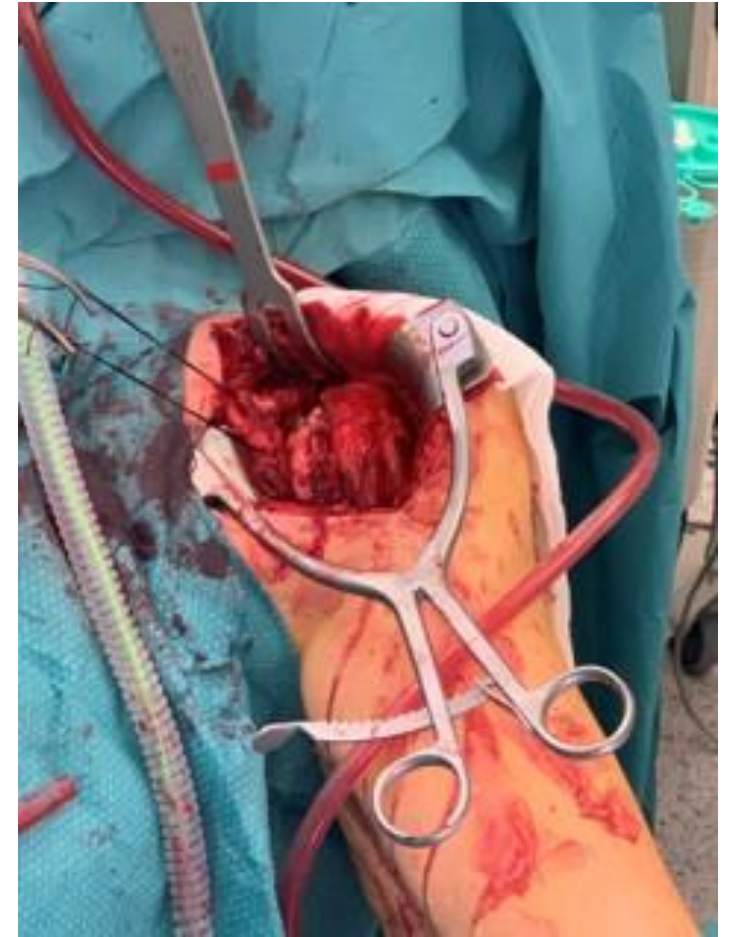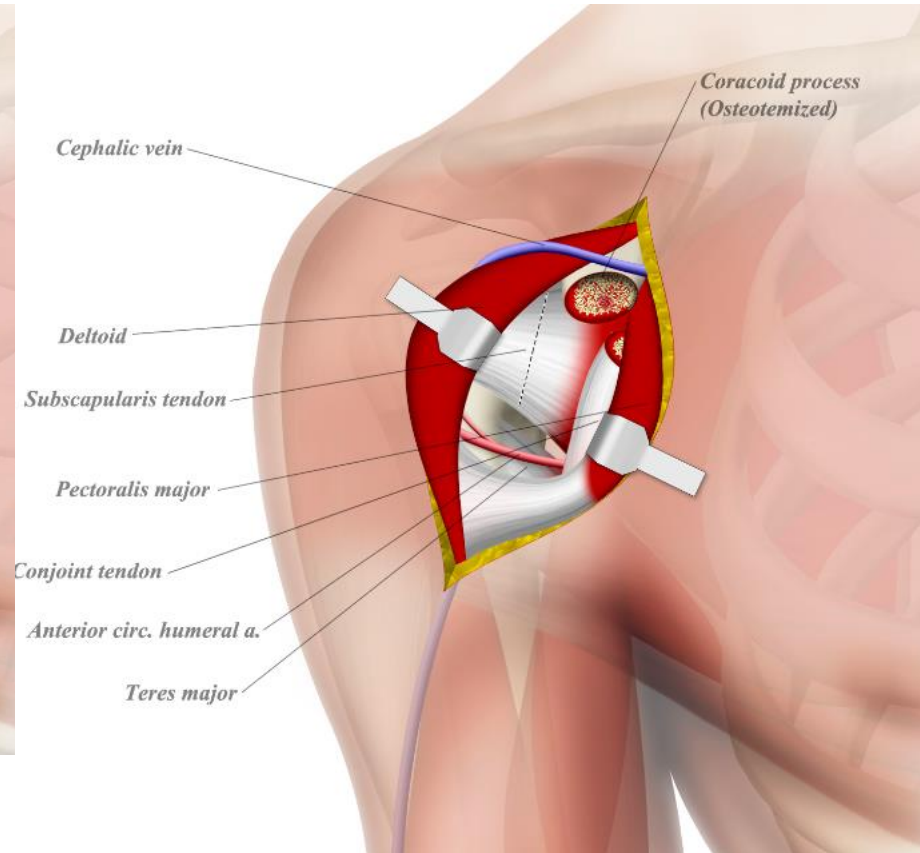
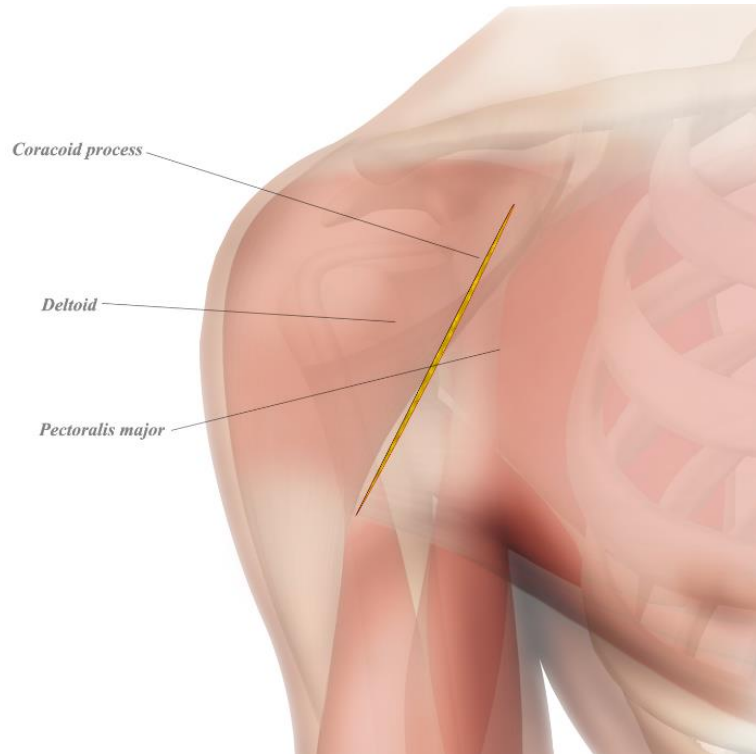
Leikkaus

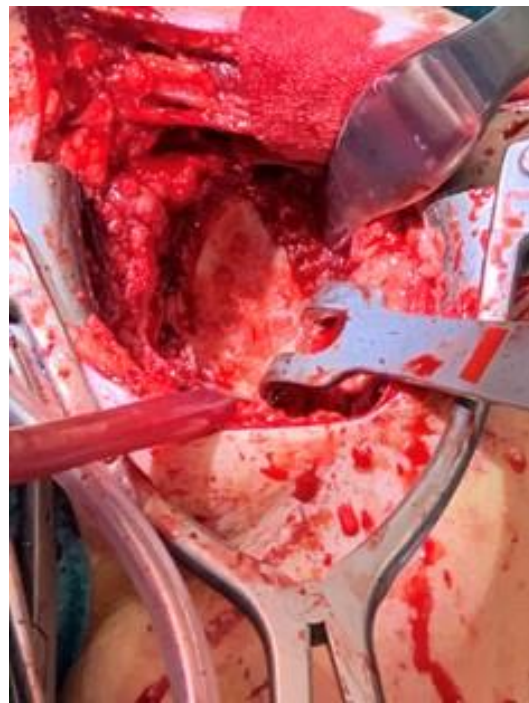
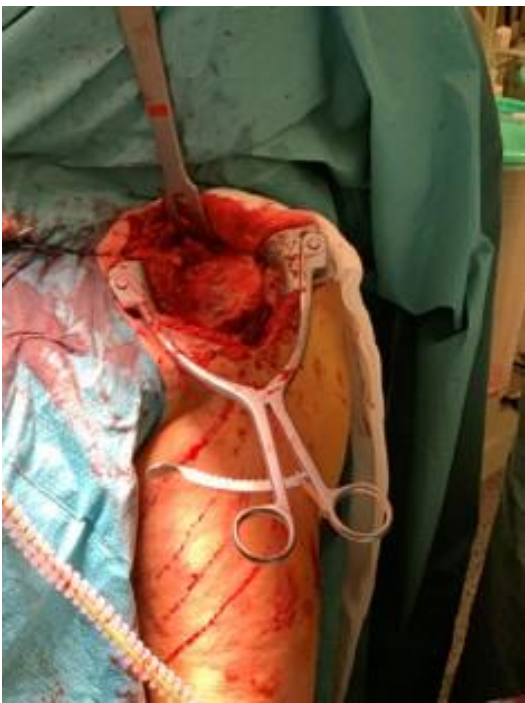
Leikkaus

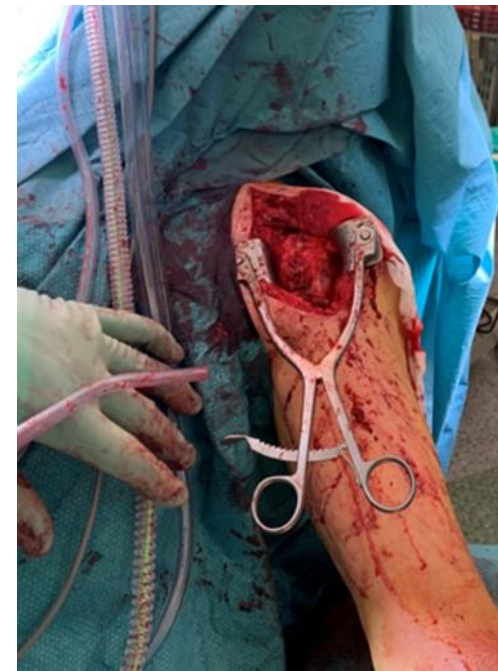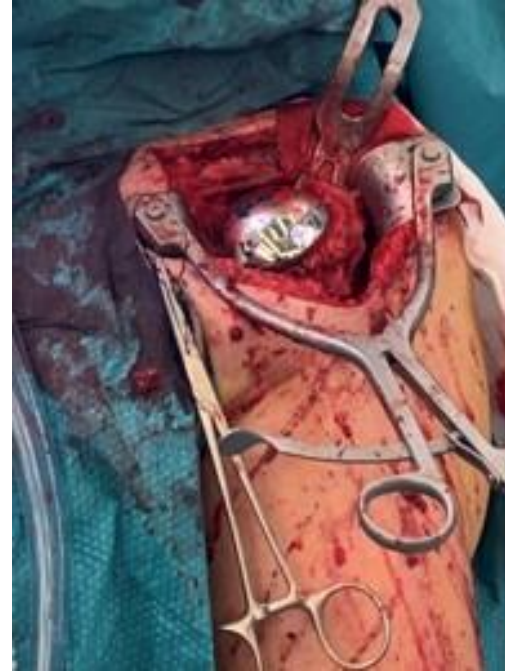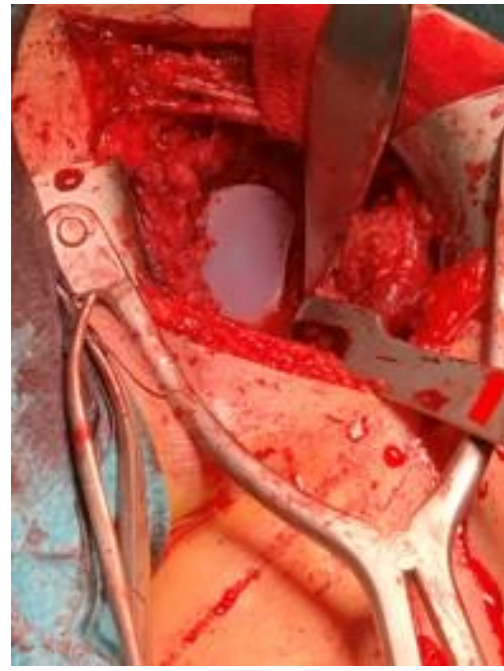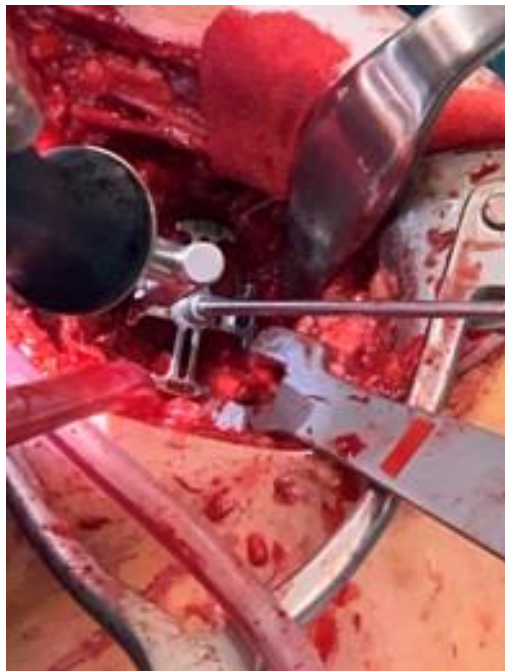


Deltapectoraaliavaus





- Ei trombiprofylakssia rutiinisti
- Dreeni tarvittaessa
 - Röntgen
 - Collar cuff



Kuntoutus

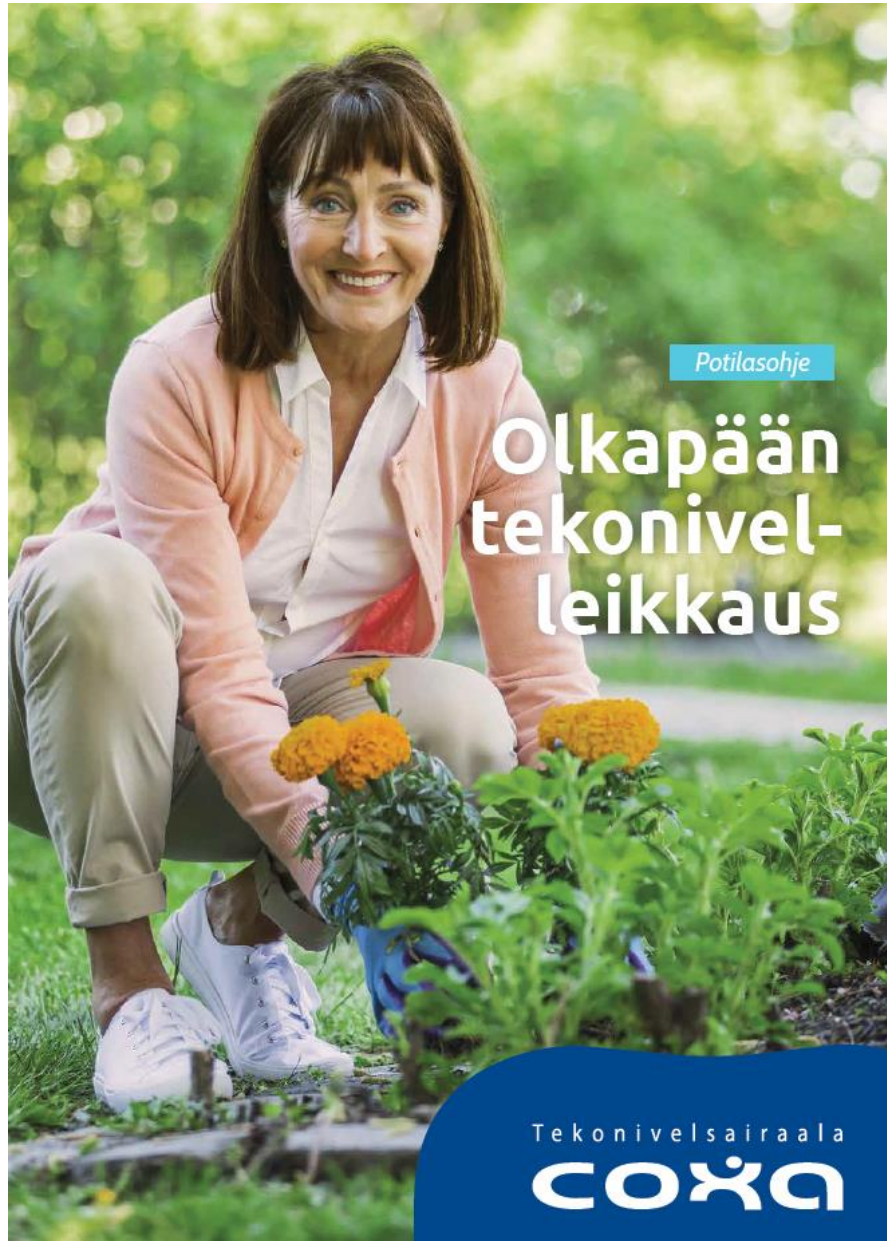- Lihasten rentouttaminen ja ryhti
- Arkiaskareista suoriutuminen
- Vapaiden nivelten harjoitteet ja olkapään Pendelliikeharjoitteet
- 6 viikkoa leikkauksen jälkeen vältetään
 - leikattuun yläraajaan tukeutumista ja sen kuormittamista
 - olkapään ulkokiertoa
 - vastustettua sisäkiertoa
 - ojennusta
- Collar cuff 4-6vk
- Leikattua yläraajaa voi käyttää ruokailussa, peseytymisessä ja pukeutumisessa apukätenä rajoitteet huomioiden



Kuntoutus jatkuu

- Ortopedin jatkohoitosuunnitelman mukaan
 - Primaari/luunsiirre tai revisio
- Aktiiviset avustetut liikeharjoitteet 2vk/6vk leikkauksesta
- Isometriset lihasvoimaharjoitteet 3vk/6vk
- Voimaharjoitteet vastuskumilla 6vk/3kk

- Fleksio → abduktio → rotaatiot
- Lapatuki! →→ scapulothorakaalinen liikeala
- 6kk asti leikkauksesta lihasvoimaharjoitteet



Potilasohje

Olkapään tekonivel- leikkaus

Tekonivelsairaala

COXA

COXA

LEIKKAUKSEN JÄLKEEN

HARJOITESARJA II

Harjoittelussa huomioitavaa:



Sivunosto
Nosta leikattua käsivartta suoraan sivulle toisella kädellä avustaen.



Rissa
Istuen tai seisten. Nosta leikattua käsivartta hihnan avulla suoraan ylöspäin.



Seinäkävely sormin
Liu'uta leikattua kättä ylöspäin seinää pitkin mahdollisimman ylös. Kävele lähemmäs seinää, jotta olkapään liike on mahdollisimman laaja.



Venytys
Selinmakuulla. Paina leikattua kättä terveen käden avulla kohti alustaa.

Kaikkia harjoitteita tehdessä vedä lapaluita kohti takataskuja!



Työntö eteen
Seiso kasvot seinään päin. Pidä leikatun puolen olkavarsi vartalossa kiinni ja kyynärpää suorassa kulmassa. Paina nyrkkiä kevyesti kohtisuoraan seinää vasten viiteen laskien.



Työntö sivulle
Seiso seinän vieressä leikatun puolen olkavarsi seinässä kiinni ja kyynärpää suorassa kulmassa. Paina olkavarren alaosa kevyesti seinää vasten viiteen laskien.



Työntö taakse
Seiso oviaukossa niin että olkavarren takaosa tukeutuu ovenkarmiin vartalon etupuolella. Paina kyynärpäätä kevyesti karmia kohti viiteen laskien.



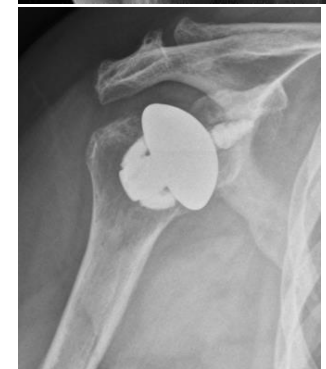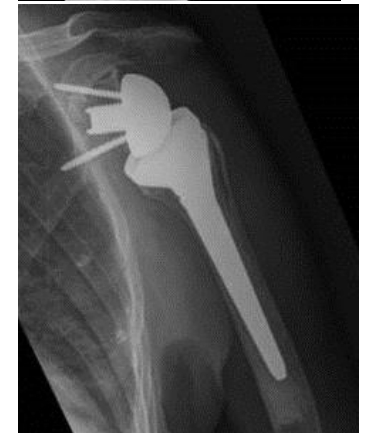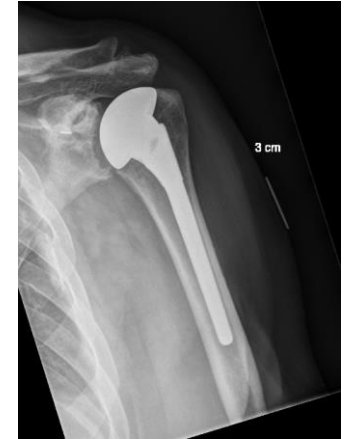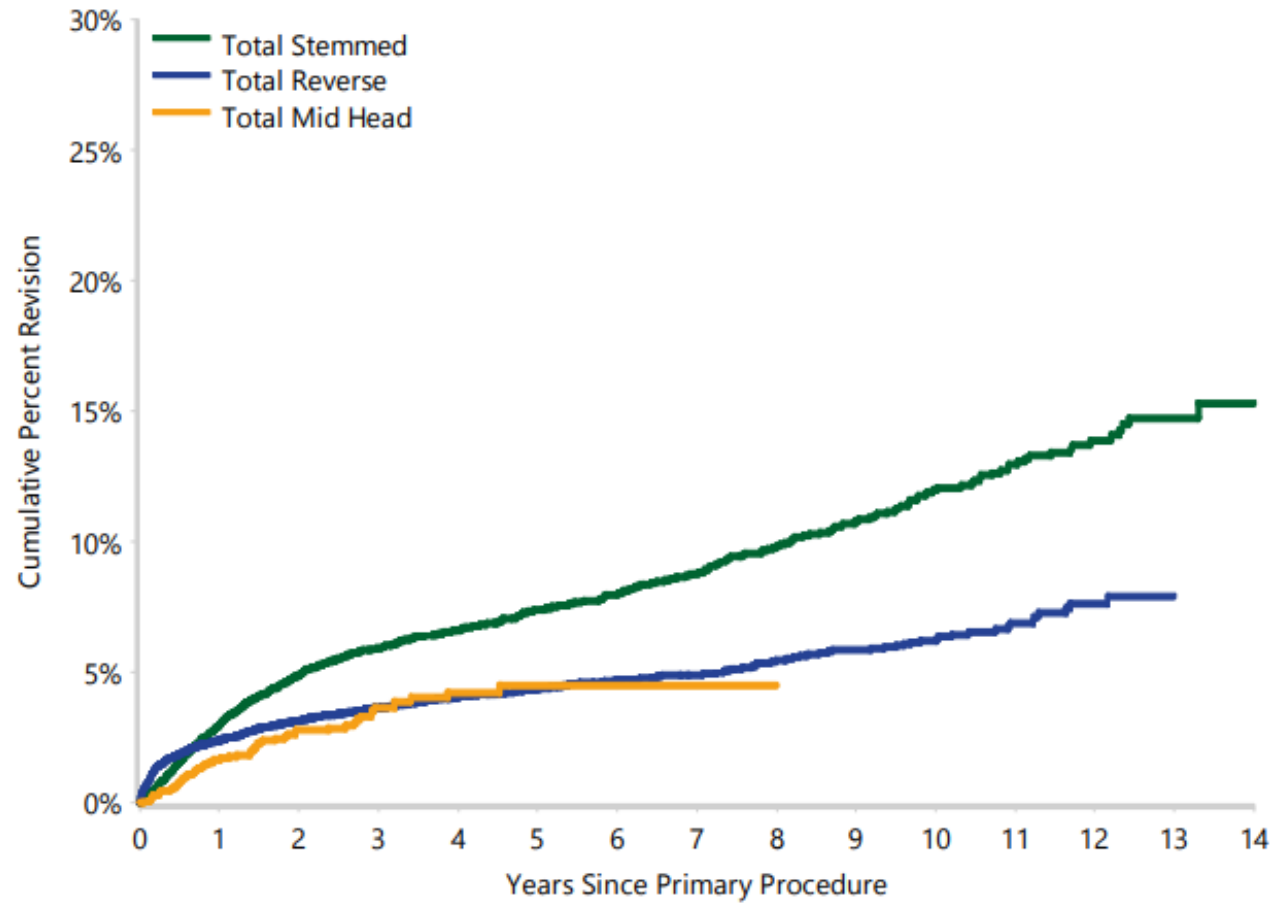
Kierto ulospäin
Pidä kyynärpää suorassa kulmassa. Paina kämmenselkää kohti seinää kyynärpää kiinni kyljessä.

Tuloksia

- WOOS score jopa 90% normaalista
- ASES score
 - Ennen leikkausta 30-35
 - Leikkauksen jälkeen 75-100
- Anatominen > reverse
- Kipu lievittyy hyvin
 - 80-100% kivuton tai lievä kipu
 - VAS pre 6 - 8, post 0 - 1.5
- Liikeala paranee
 - Etunosto 60°
 - Anat tot 140-160° ja reverse 120-140°
 - Ulkokierto
 - Anat tot 60° ja reverse 0-45°

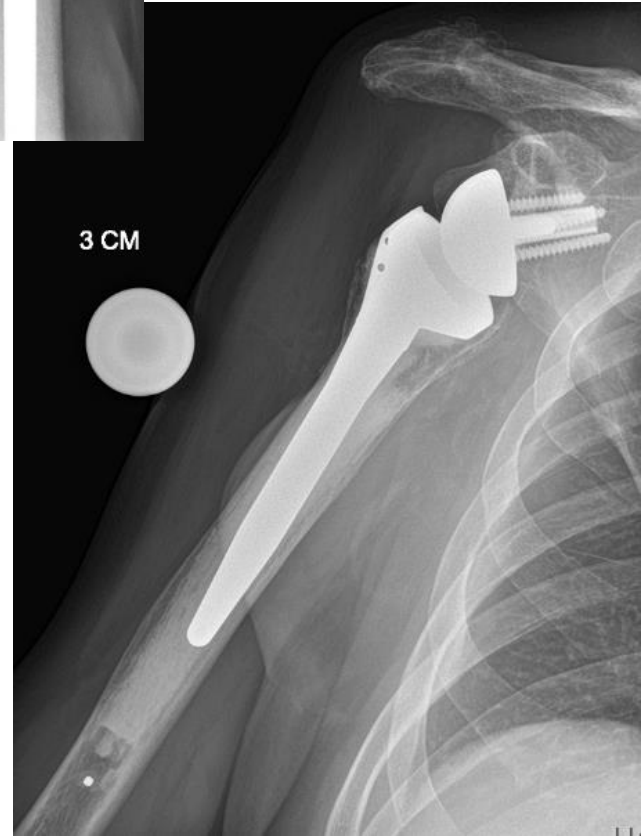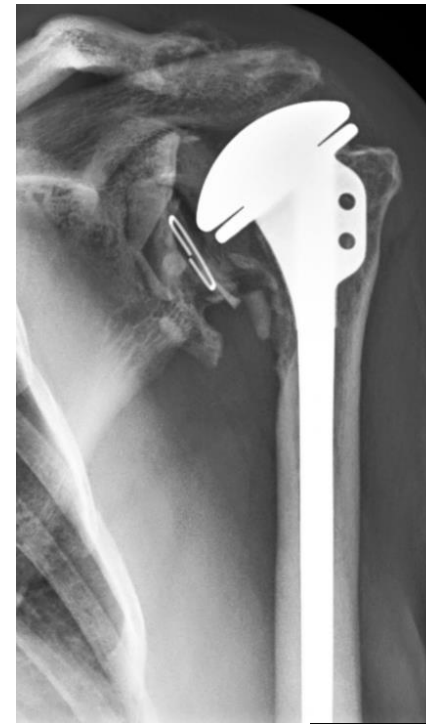Olkatekonivelen pysyvyys

Figure ST2 Cumulative Percent Revision of Primary Total Shoulder Replacement by Class ^{ss}



TAKE HOME message

- Implantit ovat kehittyneet merkittävästi
 - **reverse – yli 10 v tuloksia**
 - anatomisia vaihtoehtoja
 - revisio tekoniveliä
- Tulokset parantuneet → määrä kasvaa → tekniikka kehittyy
- Kivun lievityksen lisäksi liikealan parantuminen
- Heikko kohta kiertäjäkalvosimen lisäksi lapaluun pieni luumassa



Kiitos!